当院における転移性脳腫瘍造影 MRI 検査

藤渕　豊
済生会今治病院　放射線部

【背景】

肺癌や大腸癌、乳癌は脳への転移が多いことが知られている。そのため、転移性脳腫瘍の検出感度の高い造影頭部 MRI 検査(メタ検索)が行われる。当院のメタ検査プロトコールに変更があり、その転機となった症例を報告する。

【撮影条件】

以前　DWI、T1WI、T2WI、FLAIR、T2*WI、T1WI CE※

現在　DWI、MRA※、FLAIR、T1WI CE※

※３D 撮像

【使用機器】

PHLIPS　1.5T　Achiva

使用コイル　16ch SENSE NV

【症例】

肺癌患者のメタ検査。DWI(b=1000)にて右放線冠に高信号(図 1)、ADC 低下を認めたため MRA を追加撮像した。MRA MIP(図 2)で左右の濃度差があり、検査最後に Neck MRA を追加し、右内頸動脈の高度狭窄を確認した。(図 3) 後日、CT Perfusion(CTP)にてピーク到達時間(TTP)の右延長を認め頸動脈ステント留置術(CAS)が行われた。(図 4)

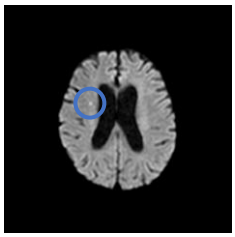

図 1

図 2

図 3

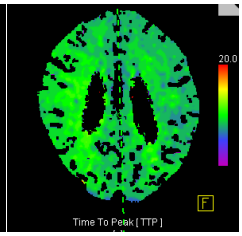

図 4

【考察・まとめ】

TOF MRA にて左右の濃度差が現れたのは、右内頸動脈の狭窄による血流速度に差が出たためと考える。(図 5)この症例以降、トルソー症候群での脳血管閉塞も考慮して、メタ検索では MRA を追加撮像するようになった。

図 5